



Tumor del estroma gastrointestinal rectal: diagnóstico con biopsia guiada por ecografía endovaginal

RESUMEN

Presentamos el que creemos es el segundo caso de tumor del estroma rectal, diagnosticado por biopsia con aguja gruesa guiada por ecografía endovaginal, después del primer caso presentado por Takano y sus colaboradores. Queremos confirmar la utilidad de esta vía de acceso para realizar la biopsia tanto del tumor del estroma rectal como de otras lesiones rectales o pélvicas. Se trata del caso de una mujer de 58 años con un tumor de 3.5 cm de eje máximo, dependiente de la pared rectal anterior que producía dispareunia. Dadas las características radiológicas incluimos al tumor del estroma gastrointestinal como diagnóstico diferencial. La biopsia de la lesión se hizo con aguja gruesa y guía ecográfica endovaginal. Obtuvimos dos cilindros de la lesión cuyo resultado anatomopatológico fue tumor del estroma gastrointestinal. En el estudio de la pieza se confirmó el diagnóstico preoperatorio. Concluimos que, si la lesión puede verse con ecografía endovaginal, la biopsia preoperatoria vía endovaginal es una técnica segura y sencilla; es una alternativa válida para el diagnóstico de tumor del estroma rectal y de lesiones a las que no se les pueda realizar biopsia con endoscopia.

Palabras clave: tumor del estroma gastrointestinal, biopsia, ecografía endovaginal, cirugía.

Rectal gastrointestinal stromal tumor: diagnosis with transvaginal ultrasound-guided biopsy

ABSTRACT

We present what we believe to be the second case of a rectal gastrointestinal stromal tumor, diagnosed by thick needle transvaginal ultrasound-guided biopsy, after the first case presented by Takano et al. We want to confirm the usefulness of this access pathway to obtain biopsies of both the rectal gastrointestinal stromal tumor and other rectal or pelvic lesions. The case presented is a woman 58 years of age with a tumor measuring 3.5 cm on its longest axis depending from the anterior rectal wall, which produced dyspareunia. Given the radiological characteristics we included the gastrointestinal stromal tumor as differential diagnosis. The biopsy of the lesion was taken with a thick needle and transvaginal ultrasound guidance. We obtained two cylinders from the lesion, for which the anatomopathological result was gastrointestinal stromal tumor. Study of the piece confirmed the preoperative diagnosis. We conclude that, if the lesion can be seen

Marco-Doménech SF^{1,2}
 Sáez-Valero E¹
 Lorenzo-Gorriiz A¹
 Fernández-García P¹
 Navarro-Ballester A¹

¹ Servicio de Radiología Diagnóstica y Terapéutica, Hospital Universitario General de Castellón, Avda. Benicasim, s/n, 12.004, Castellón, España.

² Departamento de Medicina, Universidad Jaume I, Avda. Vicent Sos Baynat, s/n. 12.071. Castellón, España.

Recibido: 5 de marzo 2014

Aceptado: 12 de julio 2014

Correspondencia: Santiago F. Marco Doménech
 smarco@comcas.es

Este artículo debe citarse como

Marco-Doménech SF, Sáez-Valero E, Lorenzo-Gorriiz A, Fernández-García P, Navarro-Ballester A. Tumor del estroma gastrointestinal rectal: diagnóstico con biopsia guiada por ecografía endovaginal. Anales de Radiología México 2015;14:117-122.

with transvaginal ultrasound, preoperative transvaginal biopsy is a safe and simple technique; it is a valid alternative to diagnose rectal gastrointestinal stromal tumor and lesions from which biopsies cannot be taken by endoscopy.

Key words: gastrointestinal stromal tumor, biopsy, transvaginal ultrasound, surgery.

INTRODUCCIÓN

Los tumores del estroma gastrointestinal son tumores mesenquimales, derivados de las células intersticiales de Cajal, que pueden aparecer en cualquier parte de tracto gastrointestinal. El rasgo mejor definido de estos tumores es la expresión del c-kit (CD-117), un receptor del factor de crecimiento tirosina-cinasa.¹ El mejor conocimiento de la fisiopatología ha permitido el desarrollo de tratamiento molecular específico con mesilato de imatinib,² un inhibidor de la tirosina-cinasa útil para el tratamiento neoadyuvante, en cuyo caso la biopsia preoperatoria es necesaria.

El diagnóstico histológico de las lesiones del tubo digestivo se realiza fundamentalmente con la toma de muestras durante una endoscopia. Sin embargo, cuando la lesión se sitúa entre el ángulo de Treitz y la válvula ileocecal, o bien cuando es submucosa como en el caso que mostramos, el alcance endoscópico no siempre es posible. Es entonces cuando la biopsia puede hacerse percutáneamente con guía ecográfica, por laparoscopia o cirugía abierta.³

Si la lesión está situada en el recto puede usarse la ecografía transrectal o la endovaginal para ver la lesión. Sin embargo, aunque hemos encontrado casos de tumores pélvicos⁴ o de tumores del estroma gastrointestinal biopsiados con ecografía transrectal⁵ o con ecoendoscopia^{6,7} sólo hemos encontrado otro caso guiado con ecografía endovaginal.⁸

CASO

Mujer de 58 años con antecedentes de histerectomía y salpingooforectomía bilateral por miomas y metrorragias que solicitó consulta por dispareunia. A la exploración física presentaba tumor en el tercio medio del tabique rectovaginal, redondeado, elástico, de 3.5 × 2.5 × 2 cm, con mucosa vaginal y rectal íntegras.

Se efectuó ecografía endovaginal que confirmó la existencia de un tumor sólido, bien delimitado, en probable relación con la pared rectal (Figura 1).

En la resonancia magnética pélvica se obtuvieron secuencias STIR, SE T1, DP, T2,

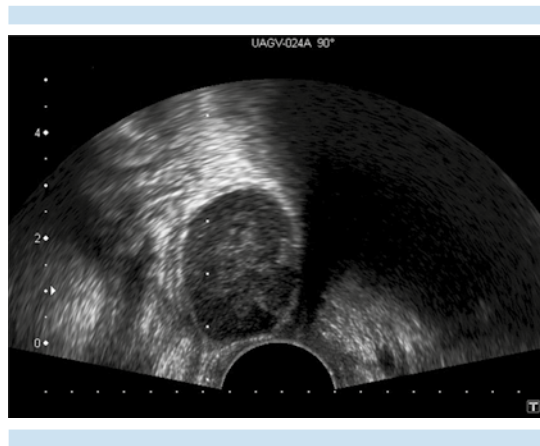


Figura 1. Ecografía endovaginal: lesión nodular, bien delimitada, hipoeoica y homogénea en contacto con la pared vaginal.⁸

secuencias de alta resolución, secuencias con y sin saturación grasa y tras la administración de contraste paramagnético. La lesión nodular se localizó en la pared anterior del recto a 4 cm del margen anal externo y tenía contornos bien definidos, una intensidad de señal homogénea e hiperintensa en STIR, isohiperintensa en T2 e hipointensa en T1. Después de la administración de gadolinio mostró realce homogéneo. La lesión condicionaba el canal vaginal pero no había afectación del plano graso rectovaginal. No se evidenciaron adenopatías en los territorios linfáticos pélvicos, ni líquido libre intraabdominal (Figura 2).

Con el diagnóstico de sospecha de tumor del estroma rectal se decidió realizar biopsia con aguja gruesa para confirmar el diagnóstico y evaluar su agresividad. En nuestro centro no es posible realizar biopsia con aguja gruesa guiada por ecoendoscopia y se eligió la vía transvaginal, en lugar de la transrectal, para obtener la biopsia debido a que el cirujano se decantó por esa vía transvaginal dadas las facilidades técnicas aportaba comparada con la vía transrectal.

La biopsia fue realizada por dos radiólogos, uno manejaba el transductor endovaginal buscando el camino más corto y seguro a la lesión mientras

que el otro manipulaba las agujas. Utilizamos un ecógrafo Toshiba modelo Xario con la sonda endocavitaria modelo PVT-661VT de 6 MHz con dispositivo para dirigir la biopsia.

La paciente fue colocada en posición ginecológica con una vía intravenosa de seguridad y con las medidas de asepsia habituales, sin administración profiláctica de antibióticos. Una vez decidida la vía de acceso a la lesión, con ecografía endovaginal, se infiltró todo el trayecto que teóricamente iba a seguir la aguja de biopsia con 10 mL de lidocaína 1%; se utilizó una aguja tipo Chiba de 22G y 20 cm de longitud a través del aditamento de la biopsia. Se infiltró todo el trayecto hasta la periferia de la lesión, sin entrar en ella y procurando hacer un buen habón submucoso en la pared vaginal.

Después se efectuaron dos pases con una aguja automática de 18G, tipo ASAP (Boston scientific, USA). Colocamos la punta de la aguja unos 5 mm dentro de la lesión y a continuación disparamos la aguja de biopsia hacia el centro, con lo que obtuvimos dos cilindros del centro de la lesión (Figura 3).

El resultado anatomopatológico fue tumor del estroma gastrointestinal con 12 mitosis en 50

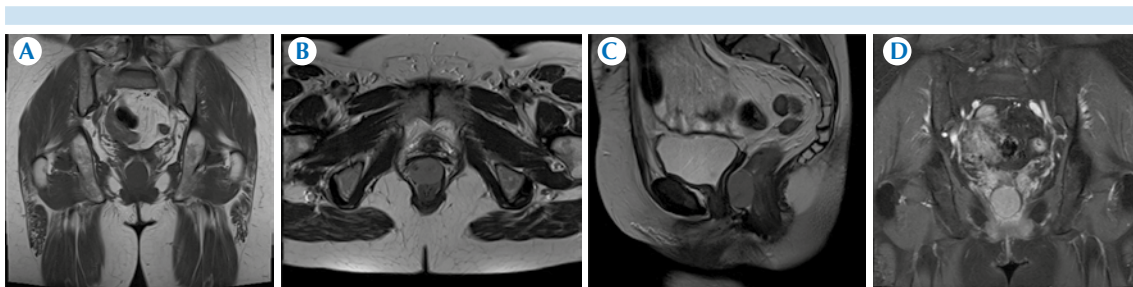


Figura 2. A) Resonancia magnética pélvica. Imagen coronal potenciada en T1: imagen nodular bien delimitada con intensidad de señal homogénea e hipointensa. B) Imagen axial de alta resolución potenciada en T2: lesión que parece depender de la cara anterior del recto, isohiperintensa. C) Imagen sagital potenciada en T2: imagen ovoidea correspondiente a la lesión que depende de la pared del recto sin afectación del plano graso rectovaginal. D) Imagen coronal potenciada en T1 con saturación grasa tras la administración de contraste: la lesión realza de una manera homogénea.

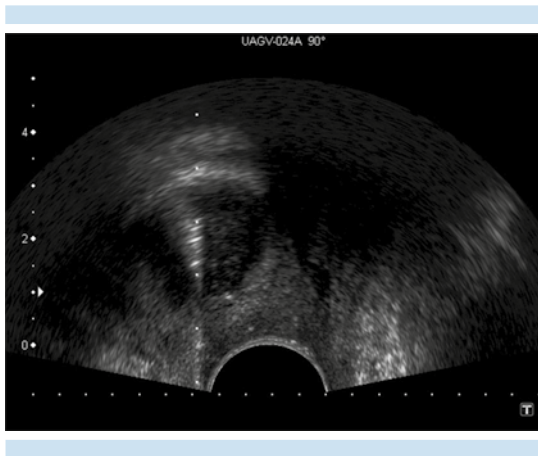


Figura 3. Ecografía endovaginal: aguja de biopsia en el interior de la lesión nodular de la que se obtuvieron dos cilindros para estudio anatomopatológico.

campos de gran aumento con positividad intensa para c-kit, CD 34 y vimentina.

Después del diagnóstico histológico se procedió a la resección de la tumoración por vía vaginal. El tumor dependía de la capa muscular del recto y no estaba adherido a la pared posterior de la vagina. Fue extirpado en bloque, con una pequeña porción de capa muscular rectal, preservando la mucosa del recto.

El estudio histológico de la pieza quirúrgica confirmó el diagnóstico preoperatorio así como que los márgenes de la pieza quirúrgica estaban libres de tumor.

DISCUSIÓN

Los tumores del estroma gastrointestinal son una entidad clínica e histopatológica propia, caracterizada por la expresión del receptor c-kit. Esto ha erradicado su confusión con otros tumores mesenquimales.¹ El tamaño del tumor primario (>5 cm) y el grado de actividad mitótica (>5 mitosis por 50 campos de gran aumento) son los parámetros más aceptados para la predicción del riesgo de comportamiento maligno.⁹

La localización anatómica fue propuesta como factor pronóstico independiente del tamaño tumoral o del índice mitótico ya que los tumores de estómago tienen mejor pronóstico que los de intestino delgado y la mayoría de los tumores estromales de esófago, colon y anorrectales son malignos.¹ No obstante, la localización del tumor no se considera un marcador fiable para predecir el comportamiento individual de cada caso.

Los tumores del estroma gastrointestinal frecuentemente cursan de forma asintomática, especialmente en etapas tempranas de la enfermedad, constituyendo a menudo un hallazgo endoscópico o radiológico casual. En los casos sintomáticos, como el nuestro, las manifestaciones clínicas se relacionan con la localización del tumor. En el recto la presentación más frecuente es un tumor mural que expande el tabique rectal, por lo que el hallazgo más común en tomografía es una masa mural focal bien circunscrita. El hallazgo menos usual es una masa focal intraluminal polipoide.¹⁰

El tratamiento de la enfermedad localizada es la resección quirúrgica que debe conseguir márgenes libres de tumor, la linfadenectomía no es necesaria debido a lo infrecuente del compromiso ganglionar. En los casos de enfermedad avanzada la mejor comprensión de la fisiopatología del tumor estromal ha llevado al desarrollo de una nueva clase de drogas antirreceptoras de los inhibidores de la tirosina-cinasa como el mesilato de imatinib.²

Algunos autores creen que la biopsia no debería hacerse en los casos de tumor del estroma gastrointestinal por el riesgo de diseminación y que sólo estaría indicado cuando el resultado de la biopsia pueda alterar el manejo del paciente o para confirmar la enfermedad metastásica antes del tratamiento con imatinib.² La punción con aspiración con aguja fina y la biopsia con aguja gruesa tipo Trucut, usando como guía la ecogra-



fía endoscópica obtiene diagnósticos, entre 80 y 90% de los casos, de tumores submucosos del tracto gastrointestinal.^{11,12} Además, el desarrollo de nuevos mecanismos de disparo de las agujas gruesas de ecoendoscopia permite obtener el diagnóstico histológico en un gran porcentaje de casos.¹³

En nuestra práctica clínica habitual, en las biopsias percutáneas de cualquier órgano, siempre realizamos punción con aspiración con aguja fina de 20-22G para el estudio citológico y obtenemos al menos un cilindro con aguja automática de 18G. En este caso sólo hicimos dos pases con aguja gruesa. Esto fue debido a que en la serie de Marco-Doménech y sus colaboradores,³ de biopsias percutáneas de tubo digestivo guiadas por ecografía, sólo se obtuvo diagnóstico en 45.7% de las punciones con aspiración con aguja fina frente a 95.2% de diagnósticos con punción con aguja gruesa; nosotros sólo hacemos biopsia con aguja gruesa para obtener al menos un cilindro para estudio histológico en las biopsias percutáneas del tubo digestivo.

En este caso, debido a que no disponíamos de ecoendoscopia y que la lesión de la pared rectal no se veía en la ecografía abdominal, que es la única limitación para no hacer la biopsia percutánea del tubo digestivo guiada por ecografía,³ decidimos buscar una vía de acceso alternativa para alcanzar la lesión. Ante la disyuntiva de utilizar la vía transrectal o la endovaginal nos decantamos por la segunda porque era la vía de acceso que iba a utilizar el cirujano para su exéresis, intentando llevarse en el mismo acto quirúrgico el trayecto de la aguja de la biopsia; la vía vaginal es, además, una vía más limpia que la rectal que disminuye las probabilidades de bacteriemia.

Lo inusual de este caso es que presentamos un tumor del estroma rectal, una localización infrecuente ya que en el recto asientan sólo 5% de los tumores estromales y éstos representan

sólo 0.1% de todos los tumores rectales;¹⁴ además efectuamos la biopsia bajo guía ecográfica con sonda endovaginal a pesar de tratarse de un tumor del tubo digestivo, lo cual también es infrecuente ya que sólo hemos encontrado en la literatura especializada otro caso de tumor del estroma rectal biopsiado con guía ecográfica endovaginal.⁸ Creemos que debido al desarrollo de nuevos tratamientos neoadyuvantes la biopsia preoperatoria es necesaria y el abordaje transvaginal es una alternativa para las lesiones dependientes del recto.

No obstante, habría que considerar el uso de la biopsia con aguja gruesa guiada por ecoendoscopia en casos situados más allá de 15 cm del margen anal, o muy cerca del mismo, y en lesiones situadas tras una estenosis, donde un endoscopio flexible llegaría con más facilidad que un transductor rígido.⁶

En conclusión, a pesar de su baja frecuencia, ante un tumor pélvico adyacente al recto, redondeado, bien delimitado y con captación de contraste, deberíamos pensar en un tumor del estroma rectal. Si la lesión puede verse con ecografía endovaginal podemos usar esta técnica de imagen para guiar la biopsia y obtener su diagnóstico histológico. Ya que la ecografía endovaginal es una técnica segura y sencilla es una alternativa válida para las lesiones en las que, por alguna razón, no sea posible realizar una biopsia con endoscopia.

REFERENCIAS

1. Miettinen M, MaaritSarlomo R. Gastrointestinal stromal tumors: value of CD in their identification and separation from true leiomyomas and schwannomas. *Am J SurgPathol* 1995;19:207-16.
2. Jamali F, Darwiche S, El-kinge A, Tawil A, Sowed A. Disease progression following imatinib failure in gastrointestinal stromal tumors: Role of surgical therapy. *Oncologist* 2007;12:438-442.
3. Marco-Doménech SF, Gil-Sánchez S, Fernandez-García P, et al. Sonographically guided percutaneous biopsy of gastrointestinal tract lesions. *AJR* 2001;176:147-51.

4. Giede C, Toi A, Chapman W, Rosen B. The use of transrectal ultrasound to biopsy pelvic masses in women. *GynecolOncol* 2004;95:552-56.
5. Panzironi G, Mannganaro L, Ricci F, Casale A, Macciucca M. A case of rectal GIST: findings of MR-spiral CT imaging and transrectal ultrasound guided biopsy. *European Journal of Radiology* 2003;47:66-69.
6. Boo SJ, Byeon JS, Park do H et al. EUS-guided fine needle aspiration and trucut needle biopsy for examination of rectal and perirectal lesions. *Scandinavian Journal of Gastroenterology* 2011;46:1510-1518.
7. De Witt J, Emerson RE, Sherman S et al. Endoscopic ultrasound-guided Trucut biopsy of gastrointestinal mesenchymal tumor. *Surg Endosc* 2011;25:2192-2202.
8. Takano M, Saito K, Kita T, Furuya K, Aida S, Kikuchi Y. Preoperative needle biopsy and immunohistochemical analysis for gastrointestinal stromal tumor of the rectum mimicking vaginal leiomyoma. *Int J Gynecol Cancer* 2006;16:927-30.
9. Fletcher CD, Berman JJ, Corless C, et al. Diagnosis of gastrointestinal stromal tumors: a consensus approach. *Hum Pathol* 2002;33:459-65.
10. Levy AD, Remotti HE, Thompson WM, Miettinen MM. Gastrointestinal stromal tumors: Radiologic features with pathologic correlation. *Radiographics* 2003;23:283-304.
11. Arantes V, Logroño R, Faruqi S, Ahmed I, Waxman I, Bhutani MS. Endoscopic sonographically guided fine-needle aspiration yield in submucosal tumors of the gastrointestinal tract. *J Ultrasound Med* 2004;23:1141-50.
12. Maleki Z, Erozan Y, Geddes S, Kay Li Q. Endorectal Ultrasound-Guided Fine-Needle Aspiration: A Useful Diagnostic Tool for Perirectal and Intraluminal Lesions. *Acta Cytol* 2013;57:9-18.
13. Iglesias-Garcia J, Poley JW, Larghi A et al. Feasibility and yield of a new EUS histology needle: results from a multicenter, pooled, cohort study. *Gastrointest Endosc* 2011;73:1189-96.
14. Hellan M, Maker V K. Transvaginal excision of a large rectal stromal tumor: an alternative. *Am J Surg* 2006;191:121-23.